

Meningioma primario de hueso esfeno-temporal: a propósito de un caso

Isabel García-Higuera, Celina Echevarría-Iturbe¹, Loto Remón-Garijo¹

Servicios de Anatomía Patológica del Hospital Divino Valles y del Hospital General Yagüe¹. Burgos.

RESUMEN

Los meningiomas primarios intraóseos del cráneo son lesiones infrecuentes, a menudo confundidas preoperatoriamente con un tumor óseo primario intracraneal.

Presentamos un caso de meningioma intraóseo sin conexión dural, asociado a una sutura craneal, que fue diagnosticado radiológicamente como displasia fibrosa.

Palabras clave: meningioma intraóseo cráneo.

SUMMARY

Primary intraosseous meningioma of the skull is an uncommon lesion often confused preoperatively with a primary bone tumor of the skull.

We report a case of intraosseous meningioma without dural connection in association with a cranial suture is reported that was radiographically diagnosed as fibrous dysplasia.

Key words: intraosseous meningioma skull.

INTRODUCCIÓN

Los meningiomas ectópicos, definidos como aquellos que no tienen ninguna conexión con la duramadre, son poco frecuentes. Han sido descritos en el tejido subcutáneo de la piel, órbita, senos paranasales, glándula salivar, etc. Los meningiomas primarios del hueso craneal son una variante rara de meningioma ectópico y representan aproximadamente el 1% de todos los meningiomas intracraneales (1).

Presentamos un caso de meningioma intraóseo primario en una mujer de 44 años, su clínica, radiología y hallazgos histológicos; revisamos la literatura y consideramos las teorías sobre el origen de esta lesión.

DESCRIPCIÓN DEL CASO

Mujer de 44 años que presentaba proptosis ocular izquierda de 2 años de evolución que progresó lentamente sin causarle pérdida de agudeza visual. En los últimos 6 meses refirió un abultamiento en fosa temporal izquierda por lo que fue estudiada por el servicio de Neurocirugía. No tenía antecedentes personales ni familiares de interés.

En el estudio con tomografía axial computarizada craneal se detectó una lesión densa e hiperostótica, intraósea, que afectaba a la porción anterior de la escama del temporal y ala mayor del esfenoides, con un eje máximo de 4 cm. (figs. 1 y 2). Se realizó extirpación total de

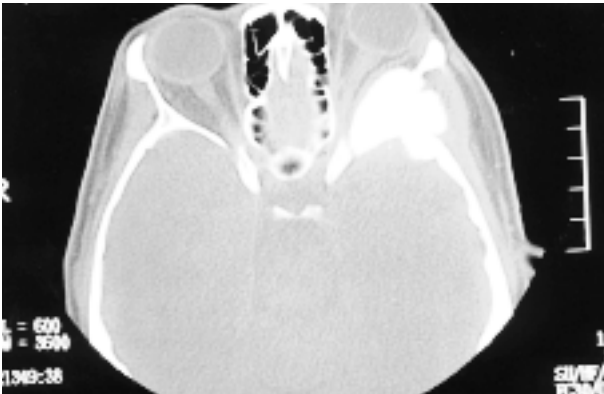


Fig. 1: T.A.C. axial: lesión intraósea, hiperostótica, en la región posterolateral orbitaria que produce exoftalmos.

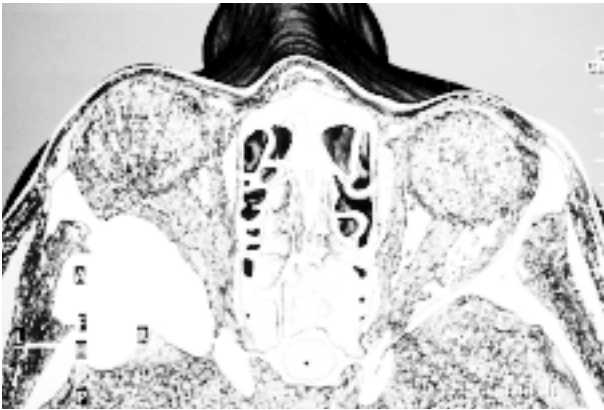


Fig. 2: Imagen de reconstrucción tridimensional: lesión que expande el ala mayor del esfenoides y región anterior de la porción escamosa del temporal.

la lesión con posterior reconstrucción. Durante la intervención quirúrgica se comprobó que la duramadre subyacente se separaba con faci-

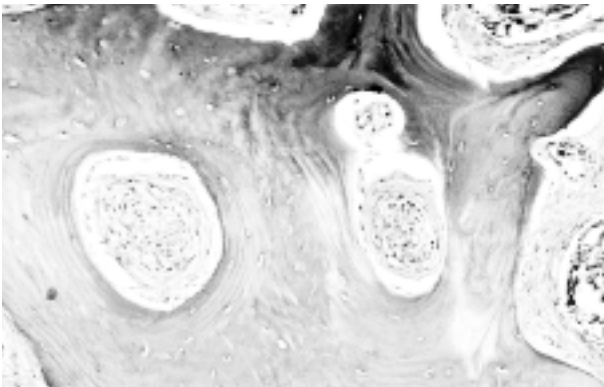


Fig. 3: Nidos intraóseos de células meningoteliales con característico patrón de arremolinamiento (original, HE x40).

dad y no se encontraba afectada. El material obtenido se envió al Servicio de Anatomía Patológica con el diagnóstico clínico de displasia fibrosa.

Los fragmentos remitidos mostraban en su totalidad consistencia ósea y se sometieron a decalcificación con solución de ácido nítrico-formalina al 5%.

Histológicamente se observó tejido óseo cortical y esponjoso con ampliación irregular de los canales y espacios intertrabeculares, ocupados por un tejido fibroso ricamente vascularizado en cuyo seno se reconocía una proliferación celular que constituía nidos bien delimitados con un patrón arremolinado (fig. 3). Las células eran uniformes en cuanto a tamaño y morfología, mostraban citoplasmas mal definidos y núcleos redondeados u ovoideos con un pequeño y único nucleolo, con ocasionales pseudoinclusiones, sin atipia y sin mitosis (fig. 4).

El perfil inmunohistoquímico de la tumoración mostró positividad para EMA (Dako) (fig. 5) y vimentina (Dako).

Con estos resultados el diagnóstico fue de meningioma primario de hueso esfeno-temporal.

A los 8 meses de la intervención quirúrgica la paciente está asintomática, sin evidencia de recidiva tumoral.

DISCUSIÓN

Los meningiomas son tumores derivados de las células meningoteliales o aracnoideas. Generalmente están conectados con la duramadre e inicialmente se localizan en el espacio intradural; secundariamente pueden penetrar la duramadre e invadir el hueso vecino. Los meningiomas que se desarrollan sin conexión con la duramadre reciben el nombre genérico de meningiomas ectópicos. Son poco frecuentes y representan aproximadamente el 9% de todos los meningiomas (2). Se han descrito en diferentes localizaciones: orbitaria, cutánea, senos paranasales, hueso craneal, etc.

La localización primaria intraósea craneal es una variante rara que supone el 14% de los meningiomas ectópicos (3). Su proximidad anatómica a las meninges ha creado confusión en la

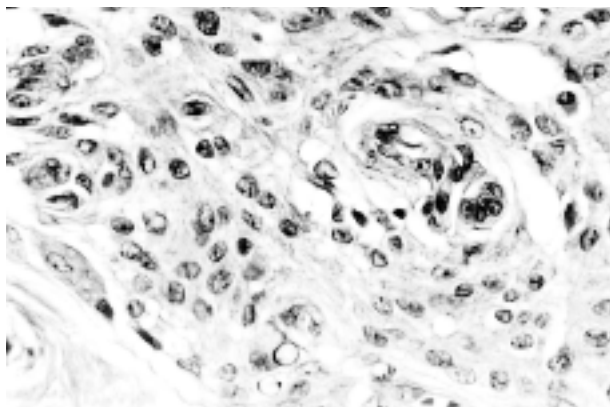


Fig. 4: Detalle de las células con núcleos ovoideos, con un pequeño nucleolo y ocasionales pseudoinclusiones (original, HE x160).

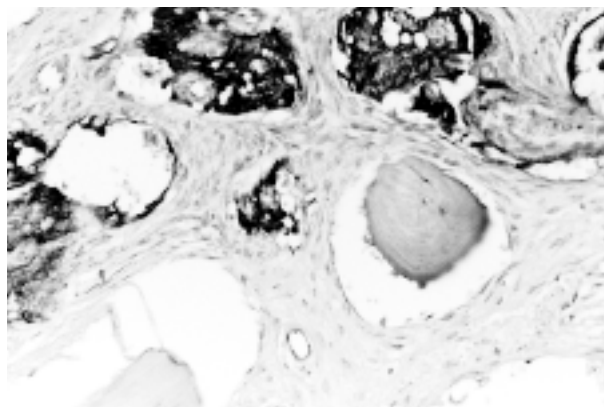


Fig. 5: Intensa positividad de membrana con EMA (original, EMA x100).

literatura, y así, mientras que algunos autores consideran imprescindible que la lesión no tenga ninguna relación con la duramadre para incluirla en esta categoría (4), como ocurría con nuestra paciente, otros aceptan tumores que aunque se localizan predominantemente en el hueso también engloban en menor medida la dura (5). Creemos que en estos últimos casos resulta difícil discernir el origen exacto de la tumoración y por tanto no se podría descartar que sean meningiomas convencionales con extensa afectación ósea secundaria.

Radiológicamente entre un 50-60% de los meningiomas primarios intraóseos se presentan como una lesión hiperostótica (3,4), como sucedía en nuestro caso. El resto muestran un patrón osteolítico o bien formas mixtas. Cuando son lesiones esclerosantes, clínicamente pueden ser confundidos con enfermedad de Paget, displasia fibrosa, osteoma, metástasis osteoblásticas o meningioma en placa.

La patogenia de estos tumores no está clara. Se ha sugerido que pueden estar en relación con atrapamiento de células aracnoideas en las líneas de cierre de las suturas craneales durante el período neonatal. Durante esta época se formarían pequeños meningoceles que quedarían atrapados, y posteriormente en la edad adulta podría desarrollarse un meningioma (6). De hecho, en alguna serie (4), se ha observado esta asociación hasta en un 64% de meningiomas intraóseos, siendo la región orbitaria la más frecuentemente afectada. En nues-

tra paciente se observó relación con la sutura esfenoescamosa. Otra hipótesis, ésta menos referida, establece relación con una historia de traumatismo previo que hubiese podido dar lugar a un atrapamiento dural en la línea de fractura (7). Finalmente algunos autores proponen que las meninges tienen un origen mesenquimal y que sería a partir de un precursor mesenquimal multipotencial y ante estímulos aún desconocidos de donde se originarían los meningiomas. Esto explicaría el hecho de que algunos meningiomas muestren elementos metaplásicos como tejido adiposo, cartilaginoso, fibroso, etc. (8).

Los meningiomas primarios intraóseos son generalmente lesiones benignas en las que se recomienda una resección quirúrgica amplia, seguida de reconstrucción craneal. Si no fuera posible por estar próximo a estructuras vitales, por ejemplo región periorbitaria, se aconseja realizar seguimiento radiológico de la tumoración residual. Se reservaría el uso de radioterapia adyuvante para aquellas lesiones sintomáticas y/o que muestren evidencia de progresión.

BIBLIOGRAFÍA

1. Ammirati M, Mirzai S, Samii M. Primary intraosseous meningiomas of the skull base. *Acta Neurochir* 1990; 107: 56-60.
2. Shuangshoti S. Primary meningiomas outside the central nervous system. Edited by O.AI-Mefty p.p. 107-128. Raven Press, New York 1991.

3. Daffner RH, Yakulis R, Maroon JC. Intraosseous meningioma. *Skeletal Radiol* 1998; 27: 108-11.
4. Crawford TS, Kleinschmidt-DeMasters BK, Lillehei KO. Primary intraosseous meningioma. Case report. *J Neurosurg* 1995; 83: 912-5.
5. Arana E, Díaz C, Latorre FF, Menor F, Revert A, Beltran A, Navarro M. Primary intraosseous meningiomas. *Acta Radiol* 1996; 37: 937-42.
6. Azar-Kia B, Sarwar M, Marc JA, Schechter MM. Intraosseous meningioma. *Neuroradiology* 1974; 6: 246-53.
7. Cushing H, Eisenhardt L. *Meningiomas: their classification, regional behavior, life history and surgical end results.* Hafner Publ. Co., New York 1962.
8. Shuangshoti S, Netsky MG, Fitz-Hugh GS. Parapharyngeal meningioma with special reference to cell of origin. *Ann Otol Rhinol Laryngol* 1971; 80: 464-73.