

Linfoma no Hodgkin primario de mandíbula

Primary Non-Hodgkin lymphoma of the mandible

Javier Azúa-Romeo¹, Esther Saura Fillat², Tomás Usón Bouthelie², José María Grasa Ullrich³,
María Teresa Tovar Lázaro⁴

RESUMEN

Introducción: Los linfomas primarios extranodales, de localización mandibular suponen menos del 0,6% de los linfomas. Desde 1939 únicamente hay descritos 41 casos de Linfoma No-Hodgkin intramandibular, la mayoría de subtipos agresivos, ninguna de las referencias corresponde a linfoma linfocítico crónico. **Pacientes y métodos:** Se presenta el caso de una mujer de 64 años con radiología de lesión aparentemente quística. Se realiza resección que se remite para estudio histopatológico donde se comprueba infiltración medular por linfocitos de pequeña talla, con patrón parcheado, mientras que el análisis inmunohistoquímico resulta positivo para CD20, CD23 y BCL-2 y negativo para CD 10, CD5 y Ciclina D1. **Resultados:** Se diagnostica de linfoma No-Hodgkin mandibular, de bajo grado, (Linfocítico crónico) mostrando ausencia de diseminación en el estudio de extensión, por lo que se cataloga de estadio I de Ann-Arbor. **Discusión y conclusiones:** El diagnóstico es siempre histológico con apoyo inmunohistoquímico, ya que con frecuencia son asintomáticas o de clínica inespecífica, y con radiología no sospechosa. El pronóstico es muy favorable en los casos diagnosticados en estadios iniciales, con supervivencias libres de enfermedad muy largas.

Palabras clave: linfoma no-Hodgkin, mandíbula, CD23.

SUMMARY

Introduction: Primary extranodal mandibular bone lymphomas account for less than 0,6%. Since 1939 only 41 reported cases were found in a literature review, none of them corresponding to small cell lymphocytic lymphoma. **Patients and Methods:** A case of a 64-years-old woman with a mandibular radiologically cystic lesion is reported. Surgical resection specimen was submitted for histopathological study. A patchy bone marrow infiltration by small lymphocytes was found. By immunohistochemistry lymphocytes were positive for CD20, CD23 and BCL-2 and negative for CD 10, CD5 and Cyclin D1. **Results:** Diagnosis of low grade non disseminated (after a staging study) mandibular non-Hodgkin lymphoma, belonging to Ann-Arbor Stage I was delivered. **Discussion:** Diagnosis is always histopathologic with immunohistochemical support, since these lesions are usually asymptomatic with non-specific radiology. Prognosis is really favorable with very long disease free survival periods in those cases diagnosed at initial stages.

Key words: non-Hodgkin lymphoma, mandible, CD-23.

Rev Esp Patología 2006; 39 (1): 45-48

INTRODUCCIÓN

Los linfomas primarios extranodales, con afectación de hueso suponen el 5% de todos los linfomas, mientras que la localización mandibular es extraordinariamente rara, contabilizando menos del 0,6% del total (1). Desde 1939 (2) únicamente hay descritos 41 casos de Linfoma No-Hodgkin intramandibular en la literatura médica (3), siendo el diagnóstico más frecuente el de linfoma difuso de célula grande, seguido por el linfoma anaplásico.

Presentamos el caso de una mujer con lesión aparentemente quística que finalmente resultó un linfoma linfocítico bien diferenciado (LLC de la REAL) sin extensión periférica, por lo tanto se clasifica como linfoma mandibular primario en estadio I. Este caso representa la primera descripción de LLC en esta localización.

Esta neoplasia presenta un pronóstico muy favorable (4), sobre todo cuando se diagnostica en estadios iniciales, desgraciadamente la demora media está descrita en 8 meses (1), debido a su curso clínico indolente.

Recibido el 9/5/05. Aceptado el 22/12/05.

Universidad de Zaragoza. Hospital Universitario Miguel Servet. Centro de Salud Almozara. Zaragoza.

¹ Banco de Tumores (Proyecto C03/10). IACS. Profesor de Histología. Universidad de Zaragoza.

² Servicio de Cirugía Oral y Maxilofacial. Hospital Universitario Miguel Servet.

³ Hematólogo. Profesor de Inmunología. Universidad de Zaragoza.

⁴ Médico de Familia. Centro de Salud Almozara. Zaragoza.

javierazua@hotmail.com

El objetivo de presentar este caso es alertar al clínico sobre esta entidad dado el excelente pronóstico a largo plazo si se detecta a tiempo, evitando además tratamientos inadecuados por exceso o por defecto.

OBSERVACIÓN CLÍNICA

Paciente mujer de 64 años que acude a su estomatólogo habitual refiriendo dolor inespecífico y discreta tumoración con ligera osteólisis a nivel de pieza 36. Como antecedentes personales sólo relata hipertensión controlada y poliquistosis renal asintomática. Se realiza ortopantomografía y se pauta tratamiento antibiótico y antiinflamatorio. La radiología pone de manifiesto una lesión osteolítica de 1,5 x 2 cm sugestiva de proceso inflamatorio/infeccioso (fig. 1).

Ante la ineficacia de la terapéutica propuesta la paciente es remitida a Cirugía Maxilofacial donde se realiza abordaje intraoral con ostectomía de acceso y resección de la lesión, que se remite para estudio histopatológico urgente.

Macroscópicamente se trata de varios fragmentos de tejido óseo, esfacelados, que en conjunto miden 0,6 x 0,7 cm. Tras descalcificación con ácido nítrico al 5% se procesan de manera rutinaria, para el estudio microscópico con hematoxilina-eosina inicialmente.

RESULTADOS

El examen histopatológico pone de manifiesto un tejido óseo con presencia de pequeñas agrupaciones celulares en forma de nódulos bien definidos compuestos por linfocitos redondeados, de pequeña talla, homogéneos, sin atipias y con índice mitótico bajo. El resto del

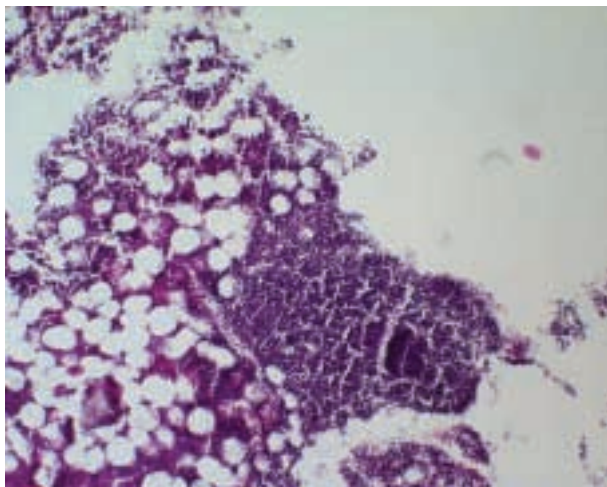


Fig. 1: Ortopantomografía frontal con lesión osteolítica de apariencia quística de 1,5 x 2 cm, en pieza 36.

tejido muestra los componentes celulares habituales de las tres series (fig. 2).

Con la sospecha de linfoma no Hodgkin de bajo grado se realizan las correspondientes determinaciones inmunohistoquímicas, arrojando el siguiente resultado: CD20, CD23 y BCL-2 positivo, CD10, CD5 y Ciclina D-1 negativos. Por lo tanto demuestra inmunofenotipo B, confirmando la primera impresión y se diagnostica definitivamente de Linfoma Linfocítico/Leucemia Linfoide Crónica según la clasificación de KIEL y la Working Formulation.

La paciente es sometida a estudio de extensión completo, incluyendo TAC, PET, biopsia de médula ósea y análisis de sangre mediante citometría de flujo. Todas las pruebas practicadas demostraron la ausencia de expresión periférica del linfoma, clasificando la enfermedad como estadio I de Ann-Arbor (afectación de una sola región linfática o un único órgano o locus extranodal).

Se decidió iniciar radioterapia local sobre la zona lesional.

A los seis meses del diagnóstico la paciente se encuentra viva y libre de enfermedad residual, por lo que el diagnóstico definitivo sería Linfoma No-Hodgkin tipo Linfocítico Bien Diferenciado/Leucemia Linfocítica Crónica, estadio I, primario de mandíbula.

DISCUSIÓN

El linfoma primario mandibular es una rara entidad que fue descrita en primer lugar por Jackson y Parker en 1939 (2), contando en la actualidad 41 casos correspondientes a linfomas de alto grado de malignidad, no habiendo encontrado referencias sobre linfomas de bajo grado (3).

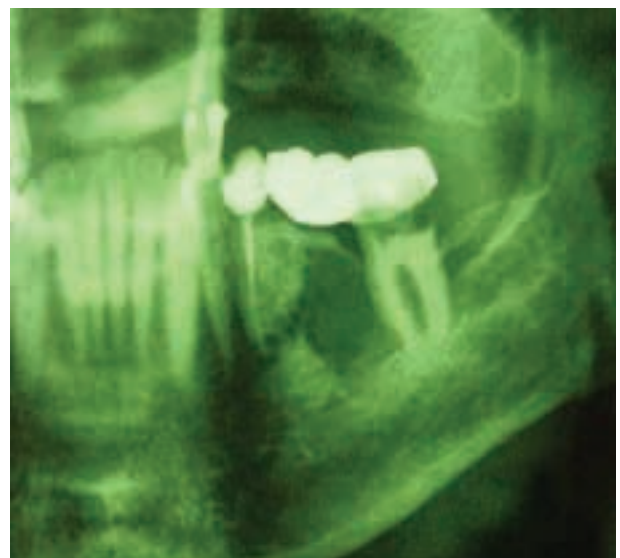


Fig. 2: Tejido óseo con infiltración linfoide nodular, de célula pequeña-intermedia. HE x10.

Mientras que el linfoma óseo primario supone el 5% de los linfomas, la localización mandibular ocurre en el 0,6% de los casos (1). Debuta habitualmente entre los 20 y 50 años de edad y muestra un predominio masculino de aproximadamente 3:2. Los síntomas de presentación incluyen dolor óseo, tumoración, anestesia del labio inferior, trismus y resorción ósea (5).

La sintomatología clínica es tan inespecífica como la exploración radiológica en la que se puede observar un moteado radiotransparente similar al presente en la osteomielitis, lesiones líticas con neoformación ósea como en el Sarcoma de Ewing o una combinación de hallazgos líticos y blásticos con destrucción cortical simulando un sarcoma (3).

La falta de señales clínicas o radiológicas que puedan orientar el diagnóstico conduce a un retraso de 8 meses de media en alcanzarlo, evitando, por lo tanto, iniciar una terapia adecuada (1).

Entre los diagnósticos diferenciales se deben incluir lesiones inflamatorias como la osteomielitis y neoplásicas como los sarcomas o carcinomas (6), el principal problema en el primer caso supone administrar un tratamiento insuficiente, mientras que con las lesiones malignas sería el practicar una cirugía radical innecesaria y muy agresiva.

El diagnóstico definitivo se logra con el estudio histopatológico combinado con la realización de un adecuado panel inmunohistoquímico que incluya marcadores linfoides de series B y T (CD20, CD23, CD5, CD10, CD3) así como los antioncogenes BCL-2 y BCL-1.

Nuestro caso presentó la particularidad de ser positivo para la inmunotinción con CD23 y negativo para CD5, si bien en la actualidad existe cierta controversia sobre la aceptación de una LLC-B CD5 negativa (7-12), la negatividad para CD5 en LLC parece acompañarse de cierto significado pronóstico, ya que la enfermedad se presenta en estadios más iniciales y con mejor supervivencia (97 vs 84 meses) que los casos CD5+, en los que se aprecia una proporción mayor de esplenomegalia, afectación nodal y anemia hemolítica (13), igualmente sucede con los casos CD23 positivos, que se suele asociar a neoplasias en fases iniciales y con pronóstico a largo plazo excelente (14). No obstante las LLC-B CD5- y CD10- son bastante infrecuentes si las comparamos con las que expresan CD5 (15).

Las leucemias linfoides B de células maduras conforman un grupo biológicamente heterogéneo, con diferente comportamiento clínico y respuesta al tratamiento (16). El estudio histológico complementa el examen citológico y análisis citométrico, de cualquier modo es necesario tener en cuenta que la adscripción a una entidad clínico-patológica concreta según la clasificación de la OMS, no siempre es posible.

Una vez determinado que se trata de un linfoma nos enfrentamos al segundo reto, diferenciar si es expresión

local de un linfoma generalizado nodal o si por el contrario estamos ante un linfoma primario óseo extranodal, localizado en hueso mandibular. Para ello deberá reunir una serie de criterios 3:

1. El aspecto histológico de la lesión ósea debe ser de linfoma.
2. El foco inicial debe estar circunscrito a un solo hueso
3. En caso de encontrar metástasis éstas deben estar confinadas al territorio linfático regional.
4. Deben transcurrir al menos 6 meses hasta la aparición de metástasis distales.
5. La sintomatología general no debe cursar antes de los síntomas óseos aislados.

En nuestro caso la experiencia del equipo de Cirugía Maxilofacial permitió realizar un diagnóstico precoz, evitando la demora diagnóstica tan frecuente en estos pacientes, que se ha establecido por otros autores en 8 meses (1). El diagnóstico de estas lesiones es siempre histológico con apoyo inmunohistoquímico, ya que con frecuencia son asintomáticas o de clínica inespecífica, y la exploración radiológica es escasamente demostrativa.

El tratamiento más adecuado consiste en extirpación de la lesión y posterior radioterapia local (17). El pronóstico es bastante favorable, con supervivencias largas, sobre todo cuando la neoplasia está localizada, no obstante, ya hemos comentado que al carecer de signos externos sugestivos de malignidad el diagnóstico suele retrasarse, acompañado de mayor probabilidad de diseminación.

En conclusión, creemos que se trata de la primera descripción de linfoma linfocítico crónico primario de mandíbula, que además ilustra la necesidad de remitir todas las lesiones, sospechosas y no sospechosas, para su estudio anatomopatológico, adelantándonos así a la evolución biológica de dicha enfermedad y adecuando la estrategia terapéutica a la patogenicidad real de la lesión.

BIBLIOGRAFÍA

1. Mahmal L, Jabri A, Jabri L, Harif M, Quessari A, Benchakroun Y, Iraqi A, Benchekroun S. Primary non-Hodgkin lymphoma of the mandible: apropos of three cases. *Rev Stomatol Chir Maxillofac* 2003; 104: 111-4.
2. Parker F, Jackson H: Primary reticulum cell sarcoma of bone. *Surg Gynecol Obstet* 1939; 68: 45-53.
3. Sarda AK, Kannan R, Gupta A, Mahajan V, Jain PK, Prasad S, Uma K. Isolated involvement of the mandible by non-Hodgkin's lymphoma. *JPGM* 1995; 41: 90-2.
4. Maxymiw WG, Goldstein M, Wood RE. Extranodal non-Hodgkin's lymphoma of the maxillofacial region: analysis of 88 consecutive cases. *SADJ* 2001; 56: 524-7.
5. Gusenbauer AW, Katsikeris NF, Brown A. Primary lymphoma of the mandible: report of a case. *J Oral Maxillofac Surg* 1990; 84: 409-15.

6. Hutchison IL, Hopper C, Coonar HS. Neoplasia masquerading as periapical infection. *Br Dent J* 1990 7; 168: 288-94.
7. Cartron G, Linassier C, Bremond JL, Desablens B, Georget MT, Fimbel B, Luthier F, Dutel JL, Lamagnere JP, Colombat P. CD5 negative B-cell chronic lymphocytic leukemia: clinical and biological features of 42 cases. *Leuk Lymphoma* 1998; 31: 209-16.
8. Finn WG, Singleton TP, Schnitzer B, Ross CW, Stoolman LM. Adhesion molecule expression in CD5-negative/CD10-negative chronic B-cell leukemias: comparison with non-Hodgkin's lymphomas and CD5-positive B-cell chronic lymphocytic leukemia. *Hum Pathol* 2001; 32: 66-73.
9. Huang JC, Finn WG, Goolsby CL, Variakojis D, Peterson LC. CD5- small B-cell leukemias are rarely classifiable as chronic lymphocytic leukemia. *Am J Clin Pathol* 1999; 111: 123-30.
10. Salomon-Nguyen F, Valensi F, Merle-Beral H, Flandrin G. A scoring system for the classification of CD5-B CLL versus CD5+ B CLL and B PLL. *Leuk Lymphoma* 1995; 16: 445-50.
11. Shapiro JL, Miller ML, Pohlman B, Mascha E, Fishleder AJ. CD5- B-cell lymphoproliferative disorders presenting in blood and bone marrow. A clinicopathologic study of 40 patients. *Am J Clin Pathol* 1999; 111: 477-87.
12. Wang C, Amato D, Rabah R, Zheng J, Fernandes B. Differentiation of monoclonal B lymphocytosis of undetermined significance (MLUS) and chronic lymphocytic leukemia (CLL) with weak CD5 expression from CD5(-) CLL. *Leuk Res* 2002; 26: 1125-9.
13. Efstathiou S, Tsioulos D, Zacharos I, Tsiakou A, Mastorantonakis S, Salgami E, Katirtzoglou N, Psarra A, Rousou P. The prognostic role of CD5 negativity in B-cell chronic lymphocytic leukaemia: a case-control study. *Haematologia (Budap)* 2002; 32: 209-18.
14. DiRaimondo F, Albitar M, Huh Y, O'Brien S, Montillo M, Tedeschi A, Kantarjian H, Lerner S, Giustolisi R, Keating M. The clinical and diagnostic relevance of CD23 expression in the chronic lymphoproliferative disease. *Cancer* 2002; 94: 1721-30.
15. Sheikh SS, Kallakury BV, Al-Kuraya KA, Meck J, Hartmann DP, Bagg A. CD5-negative, CD10-negative small B-cell leukemia: variant of chronic lymphocytic leukemia or a distinct entity? *Am J Hematol* 2002; 71: 306-10.
16. Cro L, Guffanti A, Colombi M, Cesana B, Grimoldi MG, Patriarca C, Goldaniga M, Neri A, Intini D, Cortelezzi A, Maiolo AT, Baldini L. Diagnostic role and prognostic significance of a simplified immunophenotypic classification of mature B cell chronic lymphoid leukemias. *Leukemia* 2003; 17: 125-32.
17. Barbieri E, Cammelli S, Mauro F, Perini F, Cazzola A, Neri S, Bunkheila F, Ferrari S, Brandoli V, Zinzani P, Mercuri M, Bacci G. Primary non-Hodgkin's lymphoma of the bone: treatment and analysis of prognostic factors for Stage I and Stage II. *Int J Radiat Oncol Biol Phys* 2004; 59: 760-4.