

# Angioma esplénico de células litorales. Descripción de un caso y revisión de la literatura

## *Littoral cell angioma of the spleen. A case report and review of the literature*

Laura Nájera<sup>1</sup>, Ana María Dotor<sup>2</sup>, Carlos Santonja<sup>1</sup>

### RESUMEN

**Antecedentes:** El angioma de células litorales es una tumoración vascular benigna del bazo con rasgos histopatológicos característicos, descrita por Falk y cols. en 1991 (1), que presumiblemente deriva de las células que revisten los senos de la pulpa roja esplénica (células litorales). **Métodos:** Presentamos un angioma multifocal de células litorales diagnosticado en una mujer de 66 años con dolor discontinuo en hipocondrio derecho; los estudios de imagen (ecografía y TAC) mostraron múltiples lesiones esplénicas redondas e hipodensas de hasta 1,5 cm de diámetro. El diagnóstico diferencial clínico comprendía metástasis, linfoma, linfangiomas y procesos inflamatorios. **Resultados:** La pieza de esplenectomía mostró afectación multifocal por angiomas de células litorales. Las células de revestimiento eran positivas para vimentina, CD31, factor de von Willebrand y CD68, y negativas para CD8. No se ha identificado tumoración alguna tras un control de 46 meses. **Conclusiones:** El angioma de células litorales es una proliferación vascular benigna que debe incluirse en el diagnóstico diferencial de los nódulos esplénicos hipodensos múltiples.

**Palabras clave:** célula litoral, angioma, bazo.

### SUMMARY

**Introduction:** Littoral cell angioma is a benign splenic vascular neoplasm with characteristic histopathologic features, reported by Falk et al in 1991(1). It is thought to arise from the cells lining the red pulp sinuses (littoral cells). **Patients and Methods:** We report a case of multifocal littoral cell angioma in a 66-year-old woman with intermittent discomfort on her right hypochondrium. Imaging studies (ultrasound and CT scan) showed multiple hypodense, round lesions in the spleen, up to 1.5 cm in diameter. The differential diagnosis included metastatic disease, lymphoma, lymphangioma and inflammatory ailments. **Results:** Splenectomy specimen showed multiple littoral cell angiomas. Lining cells were positive for vimentin, CD31, von Willebrand factor and CD68; CD8 was negative. No neoplasm has been identified after a 46 months follow-up. **Conclusions:** Littoral cell angioma is a benign vascular proliferation of the spleen that needs to be included in the differential diagnosis of multiple hypodense splenic nodules.

**Key words:** Littoral cell, angioma, spleen.

*Rev Esp Patología 2006; 39 (1): 49-53*

### INTRODUCCIÓN

El angioma de células litorales es un tumor vascular esplénico poco frecuente descrito por Falk y cols en 1991 (1), que deriva de las células que rodean los senos de la pulpa roja esplénica (células litorales). Histológicamente, consiste en estructuras vasculares, tapizadas por células de hábito histiocitario/macrofágico que con frecuencia se desprenden hacia la luz. Presenta a menudo proyecciones papilares hacia las luces descritas. Desde el punto de vista inmunohistoquímico, las células de revestimiento muestran positividad intensa y difusa para vimentina, CD31, factor de von Willebrand y CD68, lo cual representa una diferenciación dual endotelial e histiocitaria.

Aportamos un nuevo caso, comentamos la incidencia de este tumor, su probable histogénesis a la luz de los datos inmunohistoquímicos publicados, así como su presunta asociación con neoplasias viscerales.

### MATERIAL Y MÉTODOS

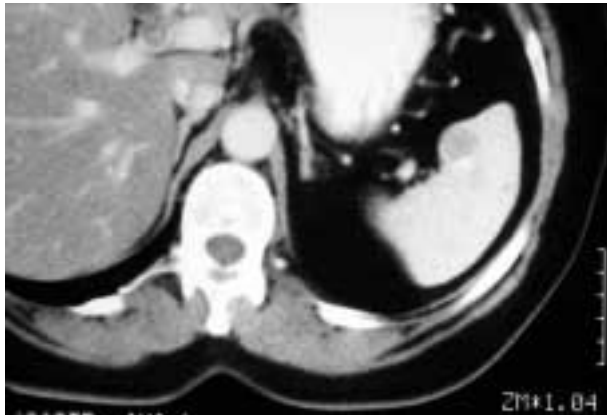J.A.T., mujer de 66 años, sin antecedentes de interés, estudiada en octubre de 2001 en el Servicio de Gastroenterología del Hospital Universitario de Getafe (Madrid) por dolor en hipocondrio derecho, discontinuo y postprandial, de años de evolución, que empeoraba tras la ingesta de grasas. La exploración clínica no aportó

Recibido el 13/9/05. Aceptado el 29/12/05.

<sup>1</sup> Hospital Universitario de Getafe, Madrid.


<sup>2</sup> Centro Nacional de Investigaciones Oncológicas (CNIO).

[lauranajerabotello@hotmail.com](mailto:lauranajerabotello@hotmail.com)

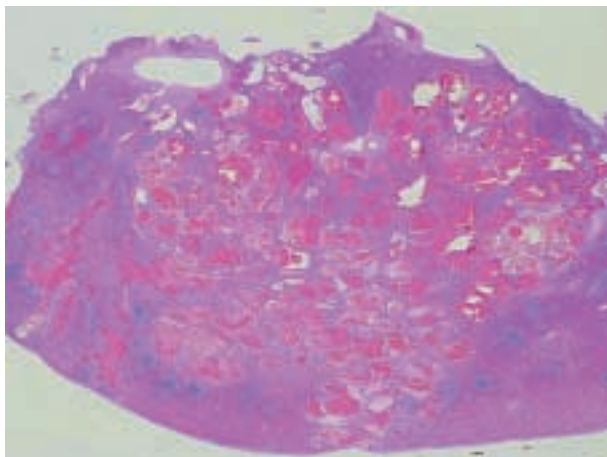


**Fig. 1:** Tomografía axial computarizada (TAC): lesiones esplénicas, nodulares, de hasta 1,5 cm de dimensión máxima.

datos positivos. El estudio con ecografía y TAC abdominal mostró múltiples lesiones esplénicas, nodulares, hipodensas y sólidas, de entre varios milímetros y 1,5 cm de dimensiones máximas (fig. 1). Desde el punto de vista radiológico se sugirieron como posibilidades diagnós-



**Fig. 2:** Pieza de esplenectomía que, al corte, mostraba nódulos esponjosos rojo-vinosos.



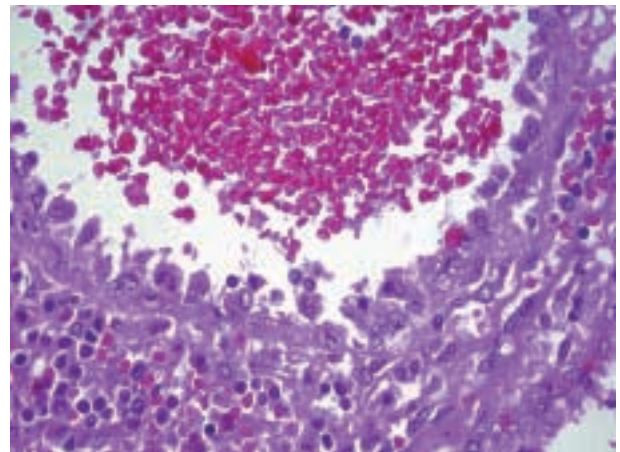
**Fig. 3:** A pequeño aumento la lesión estaba constituida por canales vasculares irregulares con hematíes en su interior.

tics un proceso linfoproliferativo, metástasis, linfangiomas y procesos inflamatorios (tuberculosis...). Se realizó esplenectomía. Actualmente, la paciente se encuentra asintomática, 46 meses tras la intervención.

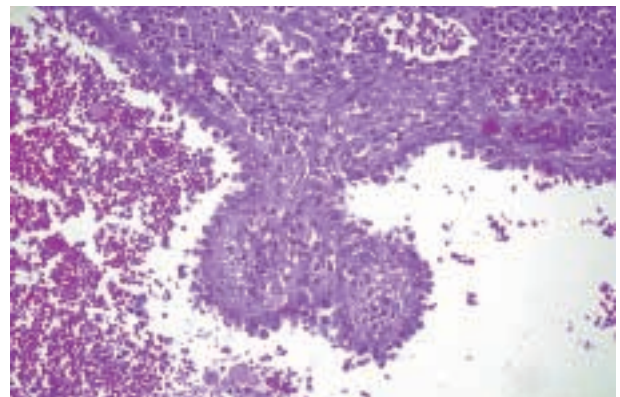
## RESULTADOS

El bazo pesaba 200 gr y medía  $11 \times 8 \times 5$  cm. Los cortes seriados mostraron múltiples nódulos esponjosos y rojo-vinosos de hasta 1,5 cm de dimensión máxima. (fig. 2).

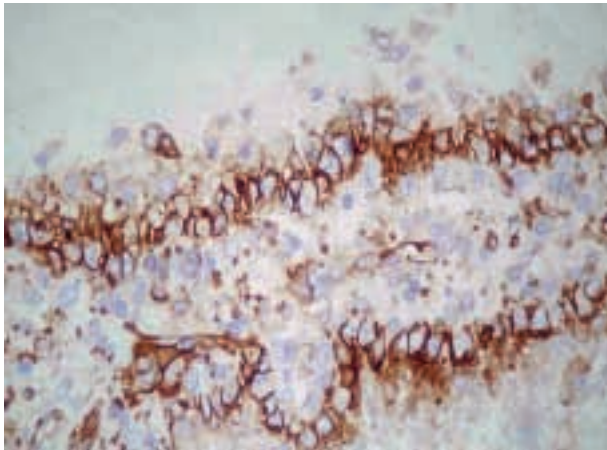
Histológicamente, las lesiones estaban constituidas por canales vasculares irregulares con hematíes en su interior, revestidos por una capa de células de hábito histiocitario que se desprendían con frecuencia hacia la luz (figs. 3 y 4). Se observaron frecuentes proyecciones papilares hacia las luces descritas (fig. 5). Las lesiones no estaban encapsuladas, identificándose continuidad entre el parénquima esplénico y el tejido situado entre las cavidades quísticas. Algunas células del revestimiento



**Fig. 4:** Revestimiento de los canales vasculares por células de hábito histiocitario, algunas con eritrofagocitosis.



**Fig. 5:** Proyección papilar hacia una de las luces vasculares.



**Fig. 6:** Positividad de las células de revestimiento para el marcador inmunohistoquímico CD31.

presentaban eritrofagocitosis y albergaban hemosiderina en el citoplasma. No se encontraron mitosis ni atipia celular. La pulpa blanca del bazo no afectado mostraba moderada hiperplasia folicular con zona marginal algo prominente.

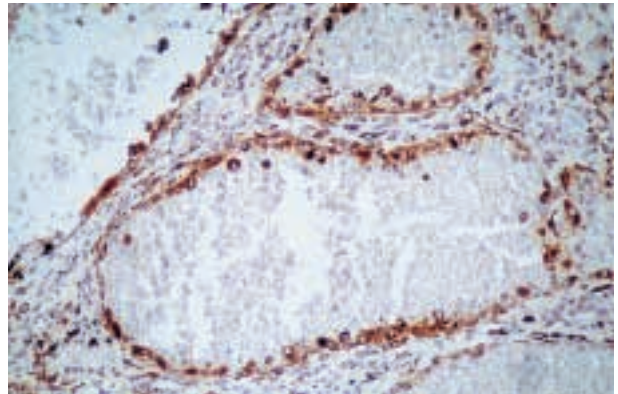
Desde el punto de vista inmunohistoquímico, las células de revestimiento mostraron positividad intensa para vimentina, CD31 (fig. 6), factor de von Willebrand y CD68 (fig. 7). Fueron negativos CD34 (fig. 8), queratinas, SMA y CD8 (fig. 9).

Estos hallazgos histomorfológicos son característicos de los angiomas de células litorales del bazo.

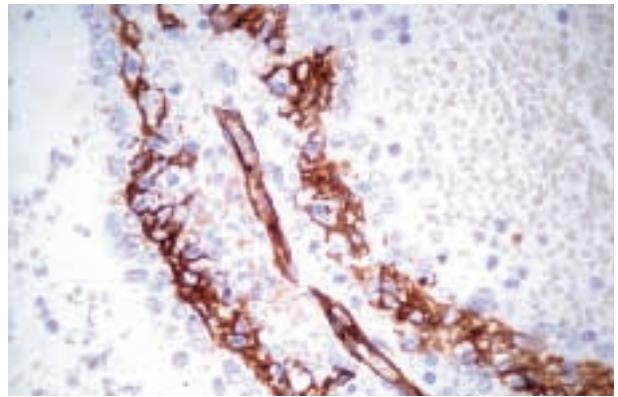
## DISCUSIÓN

Los tumores vasculares son las neoplasias primarias más frecuentes del bazo. La mayoría son benignas y, de entre ellas, las más habituales son los hemangiomas, constituidos por proliferaciones de vasos (generalmente venas) bien formados, sin atipia. Los linfangiomas están constituidos por una mezcla de capilares y vasos linfáticos con contenido proteináceo en su interior.

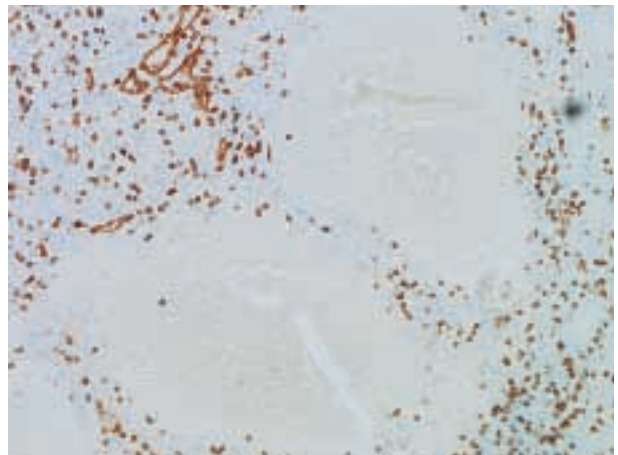
En 1991 Falk y cols (1) examinaron retrospectivamente 200 tumores vasculares esplénicos, diagnosticados inicialmente como hamartomas, hemangiomas, hemangioendoteliomas y angiosarcomas. Entre estos, identificaron 17 con una morfología peculiar y característica constituida por canales vasculares de tamaños variables, tapizados por células endoteliales altas, a menudo desprendidas en la luz. Su morfología era de tipo histiocitario/macrofágico, con fenómenos de eritrofagocitosis, y se observaban en ocasiones proyecciones papilares hacia las luces. Estos tumores presentaban además una diferenciación inmunohistoquímica dual (endotelial e histiocitaria) y no se incluían en ninguna cate-



**Fig. 7:** Positividad de las células de revestimiento para el marcador inmunohistoquímico CD68.



**Fig. 8:** Negatividad de las células de revestimiento para el marcador inmunohistoquímico CD34.



**Fig. 9:** Negatividad de las células de revestimiento para el marcador inmunohistoquímico CD8.

ría descrita hasta entonces; fueron denominados angiomas de células litorales debido a que sus características morfológicas e inmunohistoquímicas sugerían un origen en las células litorales que, en condiciones normales revisten los senos esplénicos.

Hasta el momento se han aportado a la literatura un total próximo a los 50 casos, en forma de casos aislados o de series cortas. La edad de presentación oscila entre 1-74 años (media de 50) siendo algo más frecuente en hombres que en mujeres (1,3:1). Clínicamente el 45% presentan esplenomegalia, a veces asociada a anemia, trombocitopenia o fiebre. En el 55% de los casos el hallazgo de la lesión es fortuito.

La mayoría de los casos presentan datos clínicos y morfológicos de benignidad. En la serie inicial no se observaron recidivas ni metástasis en la evolución de 16 casos. En el caso número 14 (cuyos datos se han comunicado recientemente de forma separada por Collins) (2) se observó afectación hepática y de ganglios retroperitoneales (documentada con biopsias) 6 meses después de la esplenectomía (1990), por lo que el paciente recibió tratamiento quimio y radioterapéutico. En su evolución posterior se diagnosticó un adenocarcinoma metastático, cuyo origen pulmonar se determinó en la autopsia, realizada en 1993; se identificaron además «lesiones vasculares similares a las esplénicas» en hígado, pulmones, ganglios retroperitoneales y cerebro. Histológicamente, este caso presentaba inicialmente proliferaciones sólidas de células neoplásicas, por lo que en su descripción original se lo denominó «variante proliferativa, posiblemente maligna» (1). Dada la escasa repercusión clínica de las localizaciones viscerales detectadas, y la ausencia de datos citológicos de malignidad en las mismas, Collins et al (2) plantean la posibilidad de una «diseminación sistémica de lesiones vasculares benignas».

En 1995, Rosso et cols. (3) publicaron la contrapartida histológicamente maligna (angiosarcoma de células litorales) en un paciente de 80 años a quien se realizó una esplenectomía incidental en el curso de cirugía por hernia inguinal. Macroscópicamente, el bazo presentaba, además de los nódulos rojizos, esponjosos, mal definidos propios de la variante convencional, zonas sólidas de coloración blanquecina. La histología mostró nidos sólidos tumorales, atipia citológica y actividad mitótica marcada. Las células neoplásicas mostraban diferenciación endotelial e histiocítica (factor de von Willebrand, CD34, catepsina D, lisozima y alfa 1 antitripsina), si bien no se detectó positividad con CD68, a diferencia de lo observado en los ACL convencionales. Lo reducido del tiempo de control clínico ulterior (cuatro meses) impide valorar la evolución clínica de este caso.

En 1981, Silverman (4) describió un hemangioendotelio maligno de bazo, tumor vascular esplénico con leve atipia, ausencia de pleomorfismo y pocas mitosis, con datos histológicos y ultraestructurales de tumor de células litorales. El enfermo presentaba metástasis hepáticas.

Otro caso de angiosarcoma esplénico con diferenciación sinusoidal fue descrito por Takato en 1993 (5). Las células tumorales presentaban negatividad para KP1 y S100.

Meybehm y Fischer describieron en 1997 (6) el caso de una mujer de 66 años con trombopenia y dolor en hemiabdomen izquierdo, a la que se detectó clínicamente una esplenomegalia inhomogénea con datos de imagen sugestivos de infartos esplénicos múltiples. Se le extirpó el bazo, de 30 cm de diámetro y 2,8 kg de peso, junto con ganglios linfáticos y dos bazos accesorios hilares de hasta 3,5 cm de diámetro. Macroscópicamente se identificaron múltiples áreas de infarto, pero no se observó masa tumoral individualizada. Tanto la pieza de esplenectomía como ambos bazos accesorios presentaban histológicamente afectación masiva por una tumoración maligna de patrón predominantemente fusocelular, con áreas de patrón clásico de angioma de células litorales; la positividad en ambos componentes para marcadores vasculares (CD34, Factor de von Willebrand, CD31 y trombo-modulina) e histiocitarios (CD68, lisozima, alfa-1-antitripsina, alfa-1-antiquimotripsina y catepsina D), así como para CD8 concuerdan con el fenotipo descrito en los ACL. Un año después de la cirugía la enferma falleció con múltiples nódulos hepáticos y afectación de la médula ósea (documentada mediante biopsia premortem) por la tumoración fusocelular.

En 2001 Ben-Izhak y cols. (7) publicaron un caso de tumor de células litorales con recurrencia a los 8 años con masa abdominal y metástasis hepáticas, produciendo la muerte del enfermo. El tumor original mostraba algunas áreas sólidas y algo de necrosis, sin datos histológicos claros de malignidad. Inmunohistoquímicamente el tumor presentaba el clásico inmunofenotipo de angioma de células litorales: positivo para factor de von Willebrand; CD31, CD68 y CD21. Propusieron el término «hemangioendotelio de células litorales».

En 1998 Bisceglia y cols. (8) aportaron 4 nuevos casos a la literatura, asociados todos ellos a neoplasias epiteliales malignas (adenocarcinomas de colon en dos casos, adenocarcinoma renal y pancreático en los otros dos); de los 21 pacientes que por entonces había descritos, otros 5 presentaron igualmente neoplasias asociadas (linfomas de cerebro e hígado, carcinoma de ovario y carcinoma microcítico de pulmón). Ante estos datos, se postuló la existencia de un síndrome clínico, por lo que se recomendó descartar neoplasias viscerales en todo enfermo diagnosticado de angioma de células litorales. Otros tumores descritos son un leiomioma gástrico, un seminoma testicular, un melanoma cutáneo, otros tres LNH y un linfoma de la zona marginal del bazo. En nuestro caso, hasta el momento, la enferma no ha sido diagnosticada de ninguna otra neoplasia.

Los autores que describieron la entidad supusieron que deriva de las células litorales que tapizan los senos de la pulpa roja esplénica debido a las propiedades morfológicas, antigénicas y funcionales. Sin embargo, el antígeno CD8 para estudio en parafina no estaba comercializado cuando se describió la serie inicial y, posterior-

mente, en una revisión de lesiones vasculares esplénicas de Arber y cols. (9) el fenotipo encontrado en los angiomas de células litorales ha sido CD31+, CD21+, CD68+ y CD8-, lo que no parece concordar con el de las células litorales normales, que son CD8+.

Michal y cols. (10) en 1993 en un estudio inmunohistoquímico y ultraestructural de un caso de angioma de células litorales apoyaron el mismo origen que Falk y cols. El tumor derivaría de un subgrupo de las células que rodean los senos esplénicos, con más actividad lisosómica que capilar.

Además describieron la presencia de glóbulos eosinófilos citoplásmicos en las células tumorales, compuestos ultraestructuralmente por depósitos de lisosoma (resultado probablemente de la fagocitosis de hematíes, linfocitos y células plasmáticas). Estos mismos glóbulos se observan también en el endotelio normal esplénico.

El diagnóstico diferencial del angioma de células litorales hay que realizarlo con otras lesiones vasculares esplénicas como hemangioma, linfangioma, hamartoma, hemangioendotelioma angiosarcoma (11) y la recientemente descrita transformación angiomatoide nodular esplénica (SANT) (12).

En resumen, presentamos un nuevo caso de angioma de células litorales, no asociado a otra neoplasia visceral, con rasgos morfológicos e inmunofenotípicos semejantes a los descritos en la literatura.

## BIBLIOGRAFIA

1. Falk S, Stutte HF, Frizzera G. Littoral Cell Angioma. A novel splenic vascular lesion demonstrating histiocytic differentiation. *Am J Surg Pathol* 1991; 15: 1023-33.
2. Collins GL y cols. Littoral cell angiomatosis with poorly differentiated adenocarcinoma of the lung. *Annals of Diagnostic Pathology* 2003; 7: 54-9.
3. Rosso R, Paulli M, Gianelli U, Boveri E, Stella G, Magrini U. Littoral Cell Angiosarcoma of the Spleen. Case Report with Immunohistochemical and Ultrastructural Analysis. *Am J Surg Pathol* 1995; 19: 1203-8.
4. Silverman ML, Federman M, O'Hara C. Malignant Hemangioendothelioma of the Spleen. A Case Report with Ultrastructural Observations. *Arch Pathol Lab Med* 1981; 105: 300-4.
5. Takato H, Iwamoto H, Ikezu M, Kato N, Ikarashi T y Kaneko H. Splenic hemangiosarcoma with sinus endothelial differentiation. *Acta Pathologica Japonica*. 1993; 43: 702-8.
6. Meybehm M, Fischer HP. Littoralzellangiosarkom der Milz. Morphologische, immunhistochemische Befunde und Überlegungen zur Histogenese eines seltenen Milztumors. *Pathologie* 1997; 18: 401-5.
7. Ben-Izhak O, Bejar J, Ben-Eliezer S, Vladavsky E. Splenic littoral cell haemangioendothelioma: a new low-grade variant of malignant littoral cell tumour. *Histopathology* 2001, 39: 469-75.
8. Bisceglia M, Sickel JZ, Giangaspero F, Gomes V, Amini M, Michal M. Littoral Cell Angioma of the Spleen: An Additional Report Of Four Cases With Emphasis On The Association With Visceral Organ Cancers. *Tumori* 1998; 84: 595-9.
9. Arber DA, Strickler JG, Chen YY, Weiss LM. Splenic Vascular Tumors: A Histologic, Immunophenotypic, and Virology Study. *Am J Surg Pathol* 1997; 21: 827-35.
10. Michal M, Skálová A, Fakan F, Koza V, Svojkrová M. *Zentralbl. Pathol* 1993; 139: 361-5.
11. Kutok JL, Fletcher CDM. Splenic Vascular Tumors. *Sem Diagn Pathol* 2003; 20: 128-39.
12. Martel M, Cheuk W, Lombardi L, Lifschitz-Mercer B, Chan JKC, Rosai J. Sclerosing angiomatoid nodular transformation (SANT): report of 25 cases of a distinctive benign splenic lesion. *The American Journal of Surgical Pathology* 2004; 28: 1268-79.