

Carcinosarcoma de mama masculina. A propósito de un caso

Male breast carcinosarcoma. Report of a case

Francisco Javier Torres Gómez, Antonio Rodríguez Fernández, Javier Rubio Garrido,
José Luis Ruiz Campos, Antonio Silva Abad

RESUMEN

Antecedentes: El carcinosarcoma es una neoplasia infrecuente en localización mamaria que se asocia por lo general a un mal pronóstico. **Material y métodos:** presentamos un caso de carcinosarcoma mamario con la particularidad de su desarrollo en la mama masculina. **Resultados:** la identificación de elementos heterólogos malignos es clave para tal designación. **Conclusiones:** se trata de una neoplasia agresiva que conlleva un pronóstico peor que el de los carcinomas ductales del mismo estadio no existiendo en la actualidad criterios clínicos y de imagen que permitan un diagnóstico precoz de la neoplasia. El estudio histológico establecerá el diagnóstico con precisión.

Palabras clave: carcinosarcoma, metaplásico, elementos heterólogos.

SUMMARY

Introduction: Carcinosarcoma is a rare neoplasm in the breast generally associated with an adverse prognosis. **Materials and methods:** we report a case of breast carcinosarcoma in a male breast. **Results:** identification of malignant heterologous elements is the key to use this designation. **Conclusions:** Carcinosarcomas are very aggressive tumours with a worse prognosis compared with ductal adenocarcinomas in the same stage. There are no image and clinical criteria to make an early diagnosis. Histological diagnosis will be definitive.

Key words: carcinosarcoma, metaplastic, heterologous elements.

Rev Esp Patol 2006; 39 (3): 180-182

INTRODUCCIÓN

Los carcinosarcomas son neoplasias infrecuentes en localización mamaria y excepcionales si nos referimos a la mama masculina. Se trata de tumores extremadamente agresivos con gran potencial metastatizante tanto por vía linfática como hematológica que suelen ser diagnosticados en estadios avanzados y por ello su pronóstico es ominoso, registrándose altas tasas de mortalidad. Presentamos un caso de carcinosarcoma de mama con la peculiaridad clínica de su presentación en un varón además de la ausencia de confirmación de metástasis tras el estudio de los ganglios axilares ipsilaterales y de un estudio por imagen exhaustivo apuntando el corto lapso de tiempo de seguimiento del paciente debido al reciente diagnóstico de su patología.

CASO CLÍNICO

Paciente varón de 75 años, bebedor ocasional, sin antecedentes clínicos de interés que consultó por la presencia de un nódulo relativamente bien delimitado y doloroso a la presión situado a nivel retroareolar en mama

izquierda. Dicha lesión se acompañaba de discreta y ocasional secreción serosanguinolenta a nivel del pezón y no parecía estar adherida a planos profundos. En la mamografía se observó una lesión radiodensa bien circunscrita de unos 3,5 cm de dimensión máxima (fig. 1). Se realizó una biopsia estereotáxica donde se observó una lesión fusocelular sarcomatosa con presencia de matriz osteoide y gran número de células gigantes multinucleadas; dichos hallazgos condujeron a la realización de una mastectomía total unilateral con vaciamiento axilar ipsilateral.

Se recibió una pieza de mastectomía de 12,5×9×3,5 cm de dimensiones máximas. A los cortes seriados se observó, a nivel retroareolar, una lesión nodular multiquística de contornos bien definidos que medía 3,6 cm de diámetro máximo. La superficie de corte lesional mostraba un aspecto sumamente heterogéneo, alternando áreas blanquecinas de consistencia firme-elástica con otras de aspecto necrótico coincidentes con los quistes macroscópicamente descritos. El resto del parénquima mamario no presentaba alteraciones macroscópicas significativas (fig. 1).

Histológicamente se trataba de una lesión fusocelular sarcomatosa con llamativa atipia citológica (pleomorfismo, hiper cromasia, alto índice mitótico) en cuyo seno se

Recibido el 23/6/06. Aceptado el 29/9/06.

Servicio de Anatomía Patológica del Hospital de Jerez de la Frontera.

observaban múltiples células gigantes multinucleadas así como extensa diferenciación osteosarcomatosa y mínima condroide (figs. 2 y 3). El muestreo sistemático de la pieza quirúrgica logró demostrar islotes epiteliales así como escasos grupos microglandulares, más llamativos tras mostrar inmunopositividad para citoqueratinas y EMA y negatividad para vimentina, para la que el componente fusocelular resultó intensamente positivo (fig. 4). Con todo ello se realizó el diagnóstico de carcinoma metaplásico con elementos heterólogos malignos (carcinosarcoma). El estudio microscópico exhaustivo no logró demostrar metástasis en los ganglios linfáticos aislados. Tras 6 meses de seguimiento por el Servicio de Oncología no se han observado evidencias de lesión residual.

DISCUSIÓN

Los carcinosarcomas son neoplasias muy infrecuentes en la mama (<1%) siendo excepcionales en la mama masculina. Se trata de tumores que afectan a pacientes con el mismo rango de edades que los carcinomas ductales de alto grado con los que comparten también la misma presentación clínica. La ausencia de datos clínicos específicos obliga en todos los casos a un adecuado estudio histológico para alcanzar un correcto diagnóstico (1,2).

Existen descripciones de carcinosarcomas en muestras de PAAF de mama destacándose la presencia de celularidad epitelial de alto grado, con características similares a las exhibidas por los carcinomas ductales de alto grado, y un elemento sarcomatoso representado por células fusiformes sueltas o formando sincitios; en aquellos casos con diferenciación cartilaginosa se observa una sustancia de fondo que adquiere una tonalidad magenta con la tinción con MGG. Si existe un componente osteosarcomatoso el aspirador encuentra cierta resistencia a la penetración de la aguja percibiendo un

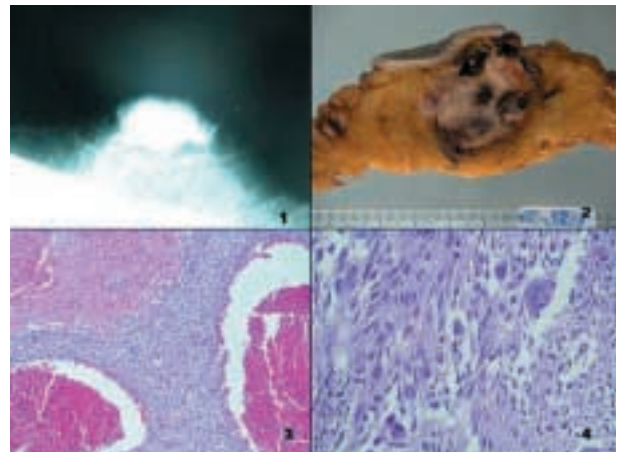


Fig. 1: Carcinoma sarcomatoide de mama masculina. 1) Imagen radiológica. 2) Imagen macroscópica. 3) Lagos hemorrágicos 20x. 4) Patrón sarcomatoide 40x.

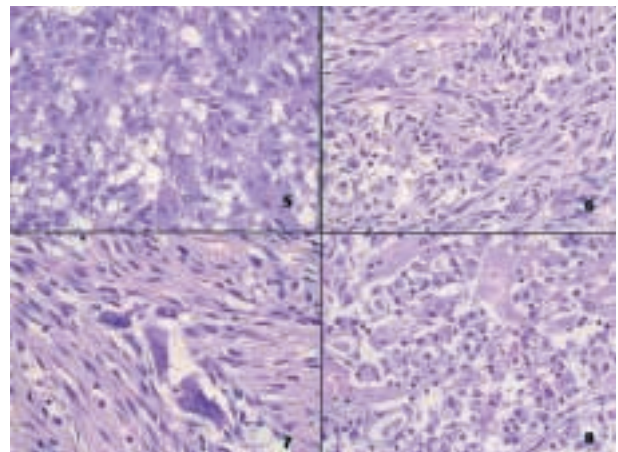


Fig. 2: Carcinoma sarcomatoide de mama masculina. 5, 6 y 7) Áreas pleomórficas ricas en células gigantes multinucleadas 40x. 8) Áreas con patrón microadenoido 40x.

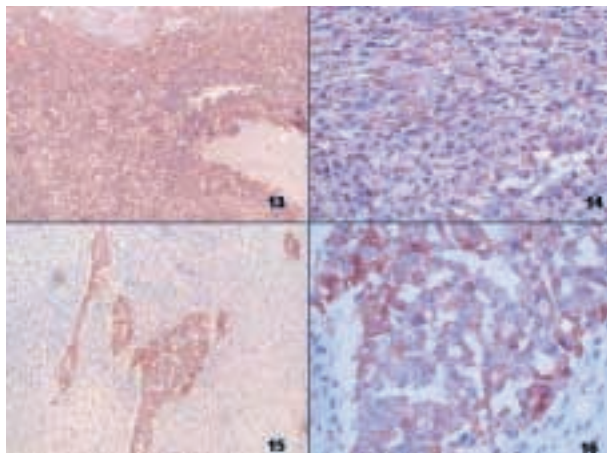


Fig. 4: Carcinoma sarcomatoide de mama masculina. 13 y 14) Tinción para vimentina 10 y 40x. 15 y 16) Tinción para citoqueratinas 10 y 40x.

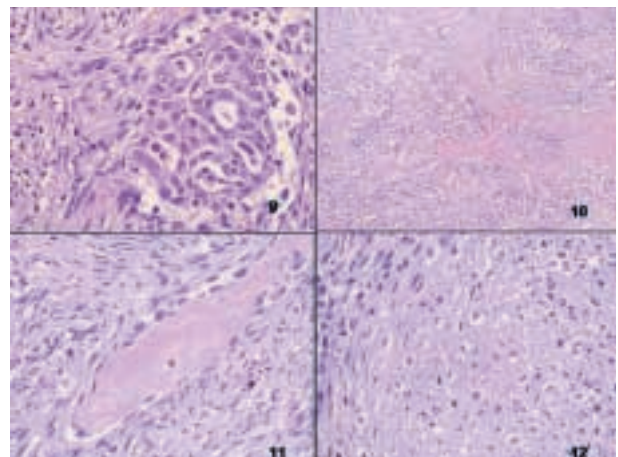


Fig. 3: Carcinoma sarcomatoide de mama masculina. 9) Elementos epiteliales 40x. 10,11) Metaplasia osea 10 y 40x. 12) Elementos pseudocondroides 20x.

ligero crujido a la aspiración, muchas veces pobre en material y altamente sospechosa de la presencia de elementos heterólogos. La presencia de células gigantes de tipo osteoclastico ayuda a aumentar esta sospecha. Hay que destacar que si bien los aspirados suelen ser celulares, la propia naturaleza de la lesión origina situaciones en que sólo uno de los componentes está representado en los extendidos dando lugar a «pitfalls» tales como la clasificación de la neoplasia como carcinoma ductal de alto grado si únicamente se encuentra representado el componente epitelial o bien la clasificación como sarcoma si el componente representado es el sarcomatoso (3-6).

El término carcinoma metaplásico únicamente hace referencia al predominio de elementos de morfología no epitelial en una neoplasia que presenta, aun de manera focal, un patrón de adenocarcinoma. Se trata pues de un término genérico que necesita de una posterior especificación terminológica que en esencia constituye el verdadero diagnóstico; se utiliza el término de carcinoma fusocelular cuando no se consiguen demostrar elementos epiteliales y el término carcinosarcoma para los carcinomas fusocelulares que muestran elementos heterólogos malignos. La demostración de elementos epiteliales no siempre es sencilla; en la mayoría de los casos un riguroso muestreo de la pieza quirúrgica bastará para demostrarlos si bien habrá en ocasiones que recurrir a la ayuda que los estudios inmunohistoquímicos nos puedan ofrecer para demostrar tal componente (7-9). El diagnóstico diferencial habría que establecerlo principalmente con los sarcomas mamarios; la positividad focal del componente fusocelular para citoqueratinas o la demostración de grupos epiteliales tras un exhaustivo muestreo de la lesión son de gran ayuda en esta tarea. Se trata de un fenotipo muy agresivo con tendencia a metastatizar, principalmente por vía hematogena con cierto respeto de los ganglios linfáticos regionales (comportamiento más parecido al de los sarcomas) siendo el tamaño tumoral un factor pronóstico importante si bien no existen datos contrastados del comportamiento de esta neoplasia en la mama masculina (10-12).

Debido a la escasa experiencia en el tratamiento de este tipo de lesiones mamarias no existe un consenso acerca de la conducta más adecuada a seguir aunque la mastectomía con o sin vaciamiento axilar parece ser de gran utilidad en aquellos casos que no muestran evidencias de metástasis y que como en nuestro caso se encuentran relativamente bien delimitados si bien está por establecer el papel que la quimioterapia jugará en aquellos casos clínica y/o histológicamente avanzados (13). Los estudios de Leibl y cols (13) indican que los carcinosarcomas mamarios son negativos para la expresión de c-erb2 si bien existen evidencias de positividad para Her1 en algunos casos lo que abre la puerta al tratamiento con inhibidores de las quinasas.

Aun carecemos de datos fidedignos del seguimiento del paciente pues ha sido recientemente diagnosticado de su neoplasia.

BIBLIOGRAFÍA

1. Chhieng C, Cranor M, Lesser ME, Rosen PP. Metaplastic carcinoma of the breast with osteocartilaginous heterologous elements. *Am J Surg Pathol* 1998; 22: 188-94.
2. Carter MR, Lester S, Fletcher CDM. Metaplastic (spindle cell/sarcomatoid) carcinoma of the breast: analysis of 32 cases with evidence of aggressive behaviour. *Med Pathol* 2003; 16: 24-7.
3. Davis WG, Hennessy B, Babiera G, Hunt K, Valero V, Buchholz TA. Metaplastic sarcomatoid carcinoma of the breast with absent or minimal overt invasive carcinomatous component: a misnomer. *Am J Surg Pathol* 2005; 29: 1456-63.
4. Dunne B, Lee AH, Pinder SE, Bell JA, Ellis IO. An immunohistochemical study of metaplastic spindle cell carcinoma, phyllodes tumor and fibromatosis of the breast. *Hum Pathol* 2003; 34: 1009-15.
5. Barsky SH, Schanmugasundaram G, Wu D. Metaplastic carcinoma, matrix producing type (matrix producing carcinomas) of the breast exhibit myoepithelial histogenesis. *Mod Pathol* 2003; 16: 23-5.
6. Lien HC, Lin CW, Mao TL, Kuo SH, Hsiao CH, Huang CS. P53 overexpression and mutation in metaplastic carcinoma of the breast: genetic evidence for a monoclonal origin of both the carcinomatous and the heterogeneous sarcomatous components. *J Pathol* 2004; 204: 131-9.
7. Koker MM, Kleer CG. P63 expression in breast cancer: a highly sensitive and specific marker of metaplastic carcinoma. *Am J Surg Pathol* 2004; 28: 1506-12.
8. Barnes PJ, Boutilier R, Chiasson D, Rayson D. Metaplastic breast carcinoma: clinical-pathologic characteristics and HER-2/neu expression. *Breast Cancer Res Treat* 2005; 91: 173-8.
9. Jaffer S, Emanuel P, Burstein D, Goldfarb A. Cytologic findings of spindle cell ductal carcinoma in situ of the breast: a case report. *Acta Cytol* 2005; 49: 323-6.
10. Matthai SM, Kini V. Aspiration cytology of sarcomatoid carcinoma of the breast: report of a case with cystic change. *Diagn Cytopathol* 2004; 31: 10-3.
11. Jebsen PW, Hagmar BM, Nesland JM. Metaplastic breast carcinoma: a diagnostic problem in fine needle aspiration biopsy. *Acta Cytol* 1991; 35: 396-402.
12. Silverman JF, Geisinger KR, Frable WJ. Fine needle aspiration cytology of mesenchymal tumors of the breast. *Diagn Cytopathol* 1988; 4: 50-8.
13. Fulciniti F, Mansueto G, Vetrani A, Accurso A, Fortunato A, Palombini L. Metaplastic breast carcinoma on fine needle cytology samples: a case report of three cases. *Diagn Cytopathol* 2005; 33: 205-9.
14. Leibl S, Moynihan F. Metaplastic breast carcinomas are negative for Her-2 but frequently express EGFR (HER-1): potential relevance to adjuvant treatment with EGFR tyrosine kinase inhibitors? *J Clin Pathol* 2005; 58: 700-4.
15. Kurian KM, Al-Nafussi A. Sarcomatoid/metaplastic carcinoma of the breast: a clinicopathological study of 12 cases. *Histopathology* 2002; 40: 58-64.
16. Kochhar R, Howard EM, Umbreit JN. Metaplastic breast carcinoma with squamous differentiation: molecular and clinical analysis of six cases. *Breast J* 2005; 11: 367-9.