

# Hamartoma de miocitos cardíacos maduros con áreas linfangiomatosas

## *Hamartoma of mature cardiac myocytes with lymphangiomatous areas*

Francisco Javier Torres Gómez<sup>1</sup>, Francisco Javier Torres Olivera<sup>2</sup>, Amelia Torres Gómez<sup>1</sup>

### RESUMEN

**Antecedentes:** El hamartoma de miocitos cardíacos maduros es una entidad escasamente documentada en la literatura. **Material y métodos:** Presentamos un caso de hamartoma de miocitos cardíacos haciendo hincapié en sus características histológicas. **Resultados:** Será necesario realizar un amplio muestreo lesional previo al diagnóstico definitivo. **Conclusiones:** Se trata de una lesión benigna desde el punto de vista histológico si bien puede acompañarse de sintomatología cardíaca llamativa.

**Palabras clave:** Hamartoma, miocitos cardíacos, corazón.

### SUMMARY

**Introduction:** Hamartoma of mature cardiac myocytes is a rare entity, seldom described in literature. **Material and methods:** We present a case of hamartoma of mature cardiac myocytes stressing the histological features. **Results:** It is necessary extensive sampling of the lesion before making a definitive diagnosis. **Conclusions:** Histological features are benign but cardiac symptoms may be showy.

**Keywords:** Hamartoma, cardiac myocytes, heart.

*Rev Esp Patol 2008; 41 (4): 286-288*

### INTRODUCCIÓN

El hamartoma de miocitos cardíacos maduros es una lesión excepcionalmente infrecuente y en la mayoría de los casos bien delimitada que se puede localizar a cualquier nivel del miocardio auricular y ventricular o en los septos interatrial o interventricular. La multifocalidad es excepcional. Microscópicamente está constituido por miocitos cardíacos hipertróficos entremezclados de manera aleatoria con tejido conectivo fibroso, tejido adiposo maduro y a veces, con vasos malformados. Los casos con expresión clínica (mayoritariamente trastornos del ritmo cardíaco) se diagnostican mediante ecocardiografía en sujetos jóvenes. La muerte súbita es un desenlace frecuente. Aquellos casos que cursan de modo asintomático constituyen un hallazgo necrósico en sujetos de edad avanzada (1-3).

### CASO CLÍNICO

Varón de 33 años con antecedentes de dolor precordial y trastornos en la repolarización cardíaca, que refería

palpitaciones y disnea relacionadas con el esfuerzo, apareciendo en ocasiones durante el reposo. La ecocardiografía detectó una masa sólida y bien delimitada localizada a nivel de la pared posterior del ventrículo izquierdo, protruyendo en la cavidad ventricular y mostrando una densidad semejante a la del miocardio adyacente; las características descritas orientaban a benignidad (fig. 1), confirmándose posteriormente mediante resonancia nuclear magnética (RNM) y monitor Holter. La TAC reveló una imagen de densidad heterogénea que orientaba hacia una lesión tumoral maligna. En la intervención quirúrgica se resecó una masa ovoidea que se correspondía con las características y localización aportadas en el estudio ecocardiográfico. Macroscópicamente se trataba de una pieza relativamente irregular, de superficie pardusca y lisa que medía 4,2 × 3,5 cm de dimensiones máximas mostrando al corte una superficie homogénea y una consistencia elástica. Microscópicamente se observaron miocitos de gran tamaño, con núcleos voluminosos, a veces múltiples, entremezclados irregularmente con tejido conectivo fibroso, pequeños islotes de tejido adiposo maduro, vasos malformados y amplias zonas con hendi-

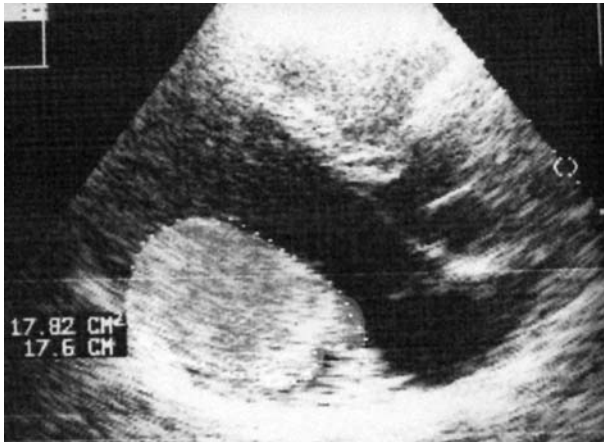
Recibido el 22/5/07. Aceptado el 26/9/07.

<sup>1</sup> Unidad de Anatomía Patológica del Hospital de Alta Resolución de Utrera (Sevilla).

<sup>2</sup> Dpto. de Anatomía Patológica del Hospital Universitario Virgen Macarena (Sevilla).

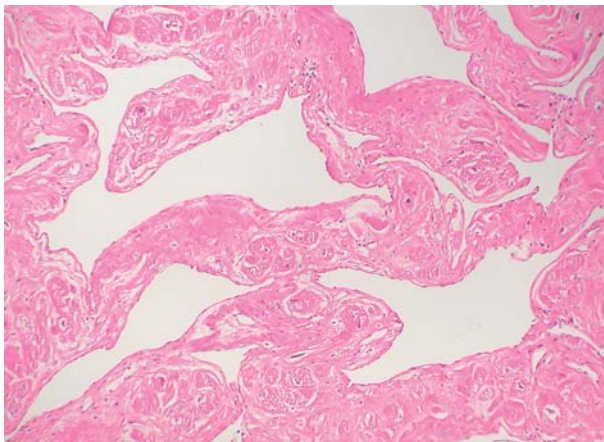
Correspondencia:

Francisco Javier Torres Gómez  
Hospital de Alta Resolución de Utrera  
Avda. Brigadas Internacionales, s/n  
41710 Utrera. Sevilla  
javiertorresgomez@yahoo.es

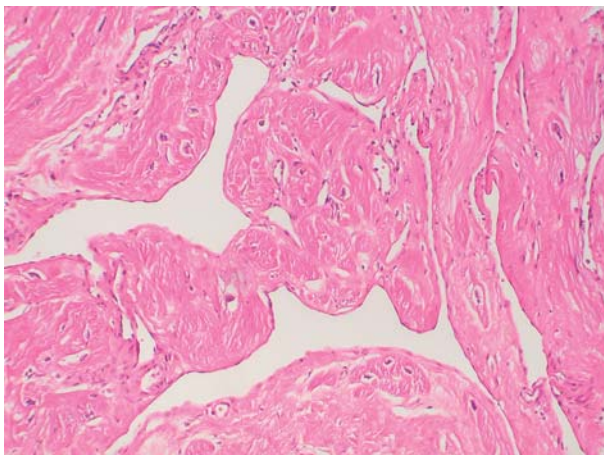


**Fig. 1:** Hamartoma de miocitos cardíacos maduros. Imagen ecocardiográfica.

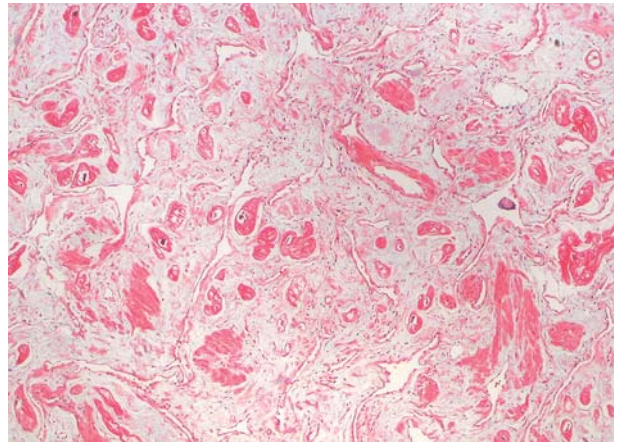
duras endotelizadas de tamaño variable, sin contenido hemático en sus luces (figs. 2, 3, 4 y 5) que mostraban inmunopositividad para marcadores vasculares (CD 31) (fig. 6) y negatividad frente a pancitoqueratinas.



**Fig. 2:** Hamartoma de miocitos cardíacos maduros. Imagen panorámica. HE. 100x.



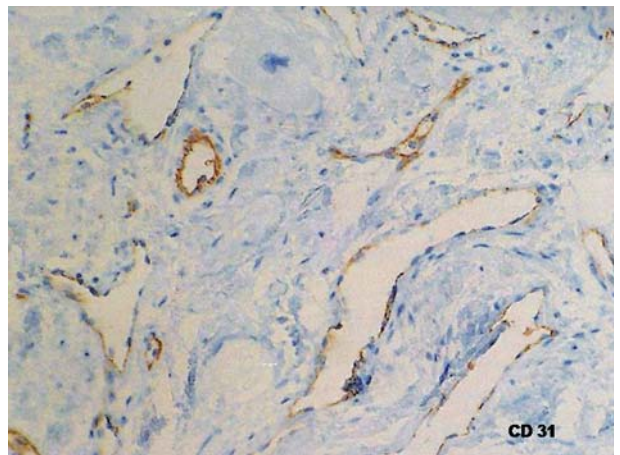
**Fig. 3:** Hamartoma de miocitos cardíacos maduros. Detalle. HE. 200x.



**Fig. 4:** Hamartoma de miocitos cardíacos maduros. Imagen panorámica. Tricrómico de Masson. 40x.

## DISCUSIÓN

Los hamartomas cardíacos son lesiones sumamente infrecuentes; de hecho, son puntuales las referencias a esta lesión existentes en la literatura. Como en otras lesiones neoplásicas a nivel cardíaco será necesario realizar un exhaustivo muestreo tumoral con el fin de caracterizar la histología y realizar un diagnóstico certero, teniendo siempre en cuenta que en tal localización las metástasis son más frecuentes que las neoplasias primarias. Las características morfológicas, la localización y la clínica permiten identificar cinco tipos de estas lesiones: rabdomioma, cardiopatía histiocitoide, hamartoma lipomatoso del tabique interauricular, hamartoma lipomatoso de las válvulas cardíacas y hamartoma de miocitos cardíacos maduros (1,4,5). Las características histológicas de la lesión que nos ocupa se corresponden con las de las escasas descripciones existentes en la literatura de esta última entidad. Sin embargo, no hemos encontrado referencias a las áreas de aspecto linfangiomatoso exis-



**Fig. 5:** Hamartoma de miocitos cardíacos maduros. Inmunotinción con CD31. 400x.

tentes en nuestro caso, que a nuestro juicio son responsables de la interpretación errónea de la imagen de la TAC. La localización y la irregular distribución de estas estructuras en el seno de la lesión hamartomatosa nos sugieren su participación en la misma ya que los escasos linfangiomas cardíacos descritos se localizan invariablemente en el saco pericárdico y se acompañan de infiltrados linfocitarios e islotes de músculo liso, no presentes en esta lesión.

En cuanto al tratamiento, como corresponde a lesiones benignas, la exéresis quirúrgica será el de elección si bien el estado general del paciente y la presencia de clínica matizarán los resultados. El pronóstico, generalmente bueno, estará supeditado al tamaño y la localización, factores que a su vez condicionarán la clínica pues las localizaciones atriales se suelen asociar a arritmias supraventriculares y Síndrome de Wolf Parkinson White y las ventriculares a muerte súbita. En ambos casos puede haber ausencia completa de sintomatología (4-7).

Creemos interesante aportar otro caso de hamartoma de miocitos cardíacos maduros a la literatura; la presencia de las áreas linfangiomatosas confiere al mismo per-

sonalidad propia. Proponemos identificarlas en aquellos casos que vayan surgiendo.

## BIBLIOGRAFÍA

1. Burke A, Virmani R. Benign tumors of cardiac myocytes; chapter 5. Tumors of the heart and great vessels. AFIP. 3.<sup>a</sup> series. Washington DC; 1996. p. 63.
2. Burke A, Virmani R. Vascular tumors and tumor-like conditions; chapter 7. Tumors of the heart and great vessels. AFIP. 3.<sup>a</sup> series. Washington DC; 1996. p. 87-8.
3. Burke A, Ribe JK, Bajaj AK y cols. Hamartoma of mature cardiac myocytes. *Hum Pathol* 1998; 29: 904-9.
4. Sturtz CL, Abt AB, Leunberger UA y cols. Hamartoma of mature cardiac myocytes: a case report. *Mod Pathol* 1998; 11: 496-9.
5. Tanimura A, Kato M, Morimatsu M. Cardiac hamartoma. A case report. *Acta Pathol* 1988; 38: 1481-4.
6. Gilman G, Wright RS, Glockner JF y cols. Ventricular septal hamartoma mimicking hypertrophic cardiomyopathy in a 41 year old woman presenting with paroxysmal supraventricular tachycardia. *J Am Soc Echocardiog* 2005; 18: 272-4.
7. Dinh MH, Galvin JM, Aretz TH et al. Left ventricular hamartoma associated with ventricular tachycardia. *Ann Thorac Surg* 2001; 71: 1673-5.